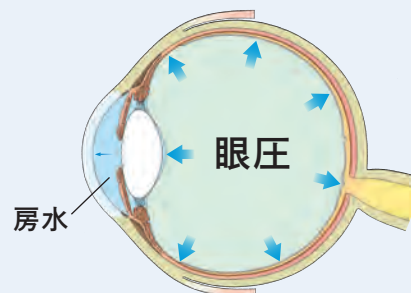


眼圧検査結果のみかた

◆ 眼圧検査とは？

- ・ 眼圧を測定する検査は、緑内障の患者さんには、通院時に毎回必ず行なわれる重要な検査です。
- ・ 眼圧の正常値は10～21mmHgとされていますが、どのくらいの眼圧で障害が起こるかは、その人の視神経の強さによって異なります。
- ・ 緑内障の進行を抑えるには、点眼により眼圧を下げて視神経へのダメージをできるだけ少なくすることが重要です。

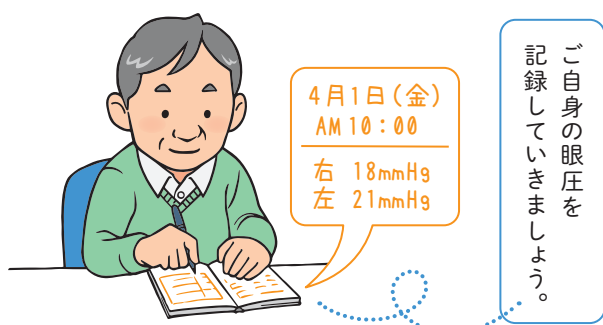
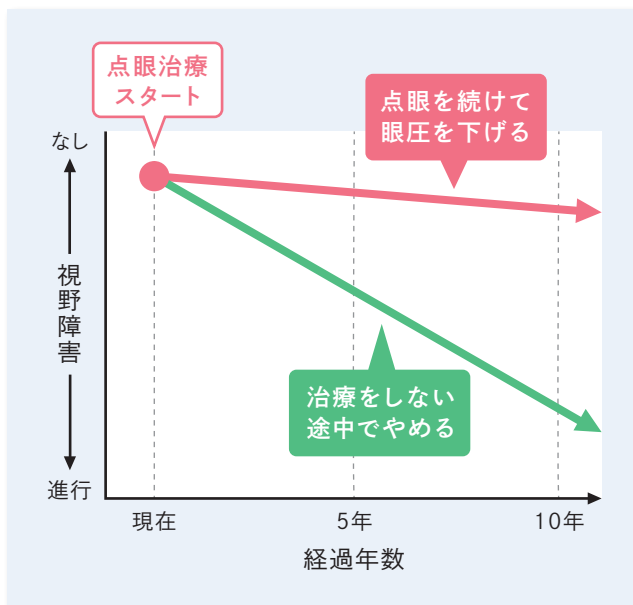
目の形は目の中から外に向かう圧力によって保たれており、これを眼圧と呼びます。
眼圧は、目の中で血液のかわりとなって栄養などを運ぶ液体(房水)の量によって変動します。



◆ 眼圧推移のみかた

- ・ 眼圧は測る日時や季節、体調によっても変わるので、1回の測定結果に一喜一憂せず、長い目で見ていきましょう。
- ・ 点眼を続けるのと続けないのとでは、5年後、10年後の視野に差が出ます。

■ 点眼治療と視野障害進行の考え方(イメージ図)



眼圧を下げることは、緑内障治療の第一歩です。

ご不明な点は眼科医にお問い合わせください。

監修：神戸大学大学院医学研究科外科系講座眼科学分野 教授 中村 誠 先生

制作：参天製薬株式会社

2020年6月作成
E16219 02

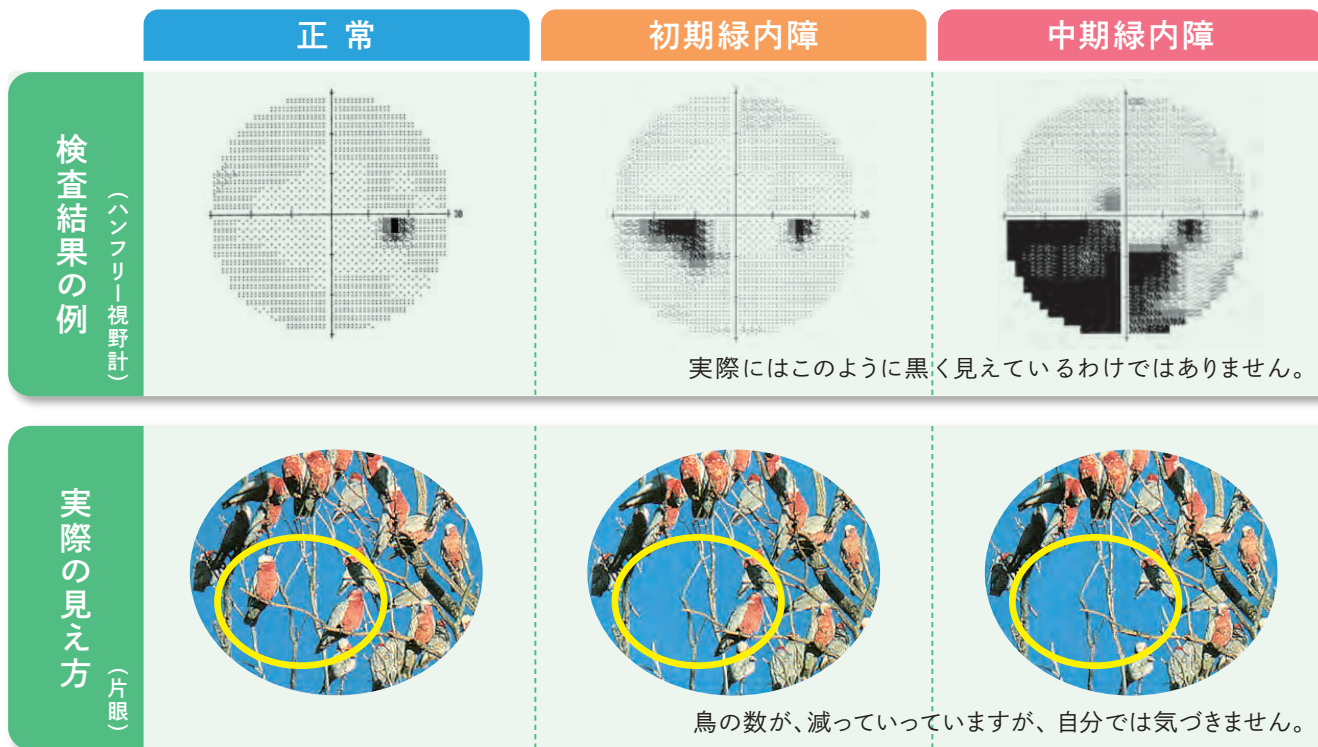
視野検査結果のみかた

◆ 視野検査はなぜ必要？

- ・ 定期的に視野検査を行うことで、どれくらい緑内障が進行しているのか、どれくらい視野が狭くなっているかを知ることができます。
- ・ 視野の進行度合いを把握するために、年に数回の視野検査を実施することが望ましいとされています。

◆ 検査結果のみかた

- ・ 視野検査の結果では、視野の欠けている部分が黒く表示されます。黒い部分が広がると、悪化しているという判断になります。



ジョセフ・フラマー著・桑山 泰明、池田 恒彦監訳：緑内障と眼の病氣；P6、メディカルレビュー社：2006より一部改変

視野欠損の進行は自分では気づきにくいいため
定期的な検査が大切です。

ご不明な点は眼科医にお問い合わせください。

監修：神戸大学大学院医学研究科外科系講座眼科学分野 教授 中村 誠 先生

制作：参天製薬株式会社

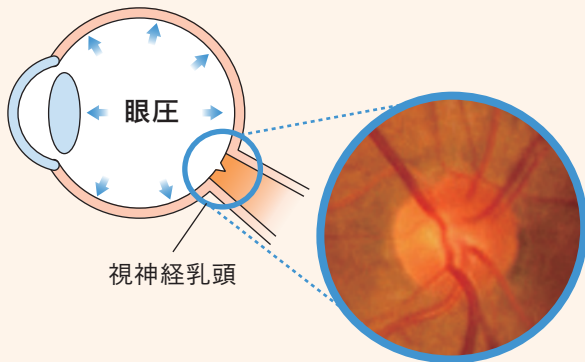
2020年6月作成
E16207 02

眼底検査結果のみかた

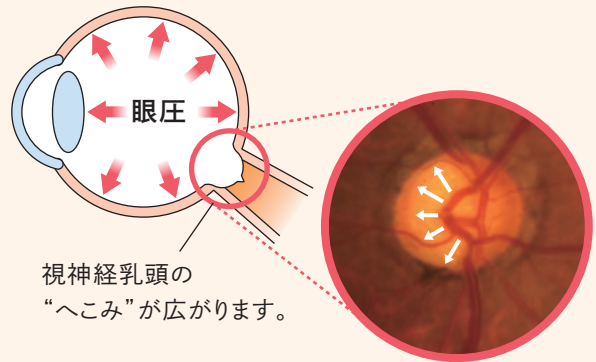
◆眼底検査とは？

- ・目の奥に光を当て、視神経や網膜、血管などの状態を調べる検査です。
- ・眼底検査では視神経乳頭の陥凹“へこみ”を見ることで、視野（見え方）の障害が現れるよりも早く、緑内障を発見することが可能です。
- ・また、緑内障の経過観察（病状の進み具合の確認）にも重要な検査です。

正常



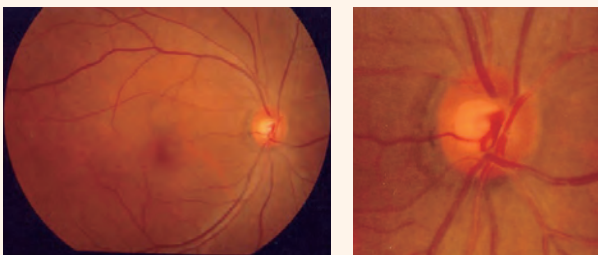
緑内障



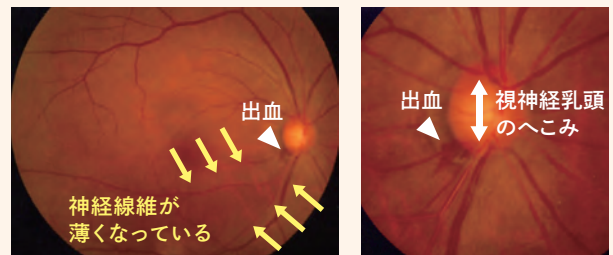
◆眼底写真でわかること

- ・視神経乳頭の“へこみ”の状態
- ・網膜の状態
- ・出血の有無

正常



初期緑内障



眼底検査は、緑内障の経過観察に欠かせない検査です。

ご不明な点は眼科医にお問い合わせください。

監修：神戸大学大学院医学研究科外科系講座眼科学分野 教授 中村 誠 先生

制作：参天製薬株式会社

2020年6月作成
E16220 02

OCT検査結果のみかた

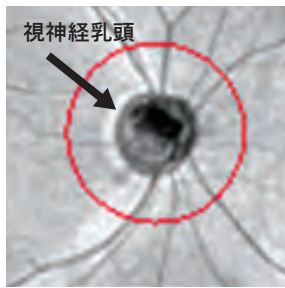
◆ OCT検査とは？

- ・ OCT検査は短時間で目の奥を観察することができ、有用な情報が得られます。
- ・ 眼底(網膜)の神経の厚みを測定します。
- ・ 視野検査と同様に、定期的に検査を行うことで、緑内障の進み具合を知ることができます。

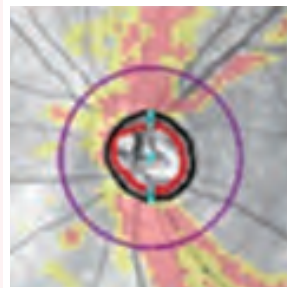
◆ OCT検査結果のみかた

- ・ 正常の人と比べてどれだけ神経が薄いかを確認することで、病気の進み具合がわかります。

正常



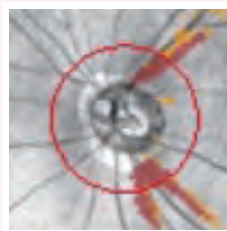


緑内障



黄色：神経が薄くなりはじめているところ
赤色：黄色の部分よりも進行していたり、強い異常があるところ

病態の進行

経過が進むにつれて、進行している部分が黄色くなり、さらに進行すると赤くなります。



緑内障の診断は、眼底検査、視野検査と合わせて、
総合的に判断します。

ご不明な点は眼科医にお問い合わせください。

監修：神戸大学大学院医学研究科外科系講座眼科学分野 教授 中村 誠 先生

制作：参天製薬株式会社

2020年6月作成
E16221_02